



# SCHALLSONDEN

# TIPPS & TRICKS



**Linear**

(5-16 MHz)

für: Small Parts  
(Hals, Gefäße)

**Konvex**

(2-6 MHz)

für: Abdomen

**Legende:** rot = Markierung am Schallkopf

**Basics:**

- Patient nüchtern (ca. 6h postprandial)
- gefüllte Harnblase (als Schallfenster)
- Untersucher sitzt rechts vom Patienten
- Schallkopfmarkierung zeigt immer

nach kranial  
(Längsschnitt)



zum Untersucher  
(Querschnitt)

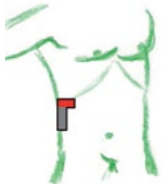

**Tipps für ein besseres Bild:**

- Patient einatmen lassen
- auf die Seite drehen lassen
- Schallkopf mit voller Fläche und etwas Druck auf die Haut, genügend Ultraschallgel verwenden

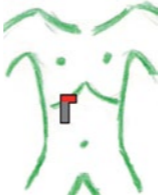## STANDARDSCHNITTE ABDOMEN

**Flankenschnitt längs**



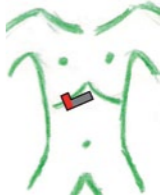Leber, Niere, M. psoas major,  
Morrison Pouch

**Subkostal längs**



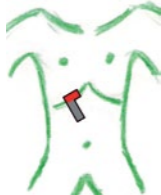Leitstruktur: V. cava !  
Gallenblase

**Subkostal quer**



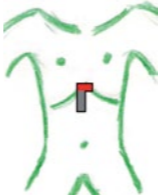3 in 1 ! (nur kippen)  
Gallenblase, Pfortadergabelung,  
Lebervenenstern

**CPC - Schnitt**



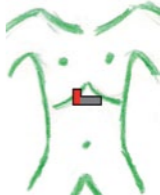
V. cava  
Leitstruktur: V. porta  
Ductus choledochus

**Subxiphoidal längs**



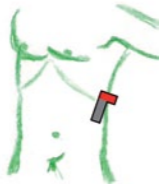große Gefäße:  
Aorta und Abgänge, V. cava

**Subxiphoidal quer**



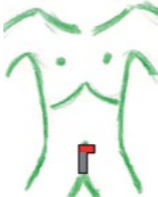Leitstruktur: A. mes. superior  
Pankreas, V. lienalis

**Interkostalschnitt**



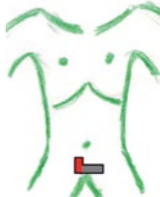Milz, Niere

**Suprapubisch längs**



Harnblase, Prostata bzw.  
Gebärmutter, Ovarien

**Suprapubisch quer**



Harnblase, Prostata bzw.  
Gebärmutter, Ovarien



## NORM - MESSWERTE

Die hier angeführten **Messwerte** sind **klinisch relevant** und **zielführend**:

**Leber:** Kraniokaudal: < 150 mm

**Niere:** Länge: 100 - 120 mm

**Gallenblase:**

Länge: < 120 mm

Querdurchmesser: < 40 mm

Gallenblasenwand: < 4 mm

**Gallengang:** < 7 mm

( < 11 mm nach Cholezystektomie)

**Milz:** Länge: < 140 mm

(vom cranialen zum caudalen Pol)

**Pankreas:**

Pankreasgang (Ductus Wirsingianus): < 2 mm

**Aorta:** suprarenal: < 25 mm  
infrarenal: < 20 mm

**Pfortader:** 12 ± 2 mm (Leberhilus)

**V. cava:** < 20 mm & Volumenschwankung

**Uterus:** Geschlechtsreife Phase:

Länge: 70 - 90 mm

Querdurchmesser: 40 - 60 mm

Dicke: 30 - 45 mm

**Ovarien:** Länge: 30 - 45 mm

**Prostata:**

Basis-Apex-Abstand: 30 - 40 mm

## BASISDIAGNOSTIK

**Ziel: Detektion** und **Differenzierung** häufiger Befunde und Erkrankungen

**Leber:** Zysten, häufige gutartige und bösartige Tumore, Fettleber und Zirrhose

**Gallengangssystem:** Steine, Cholezystitis, Gallenblasentumore, Obstruktionen

**Pankreas:** akute und chronische Pankreatitis, Gangerweiterung, Verkalkung und Tumore

**Gefäße:** Aortenaneurysma, Thrombosen, Verkalkungen

**Milz:** Splenomegalie und häufige Herdbildungen, portale Hypertension

**Niere:** Anomalien, Harnstau, Steine, Zysten und Tumore

**Harnblase:** Steine, Restharn, Veränderungen der Harnblasenwand

**Prostata:** Vergrößerung, Verkalkung

**Weiteres:** freie Flüssigkeit, abdominelle Lymphknoten, ausgeprägte Unterbauchraumforderungen, häufige gastrointestinale Erkrankungen (Appendizitis, Divertikulitis), häufige Ursachen des akuten Abdomens, F.A.S.T (Trauma Assessment)

## ECHOGENITÄT & MODI

**B - Mode (Brightness; 2D)**

normales Ultraschallbild, Graustufen

Beschreibung von Strukturen durch Echogenität:

**Echofrei:** schwarz:

klare Flüssigkeit (normaler Harn, seröser Erguss)

**Echoarm:** dunkel, wenig Echos:

Muskulatur, Fett

**Echoreich:** hell:

frisches Hämatom, aktive Blutung

**Cave:** Echogenität relativ - Flüssigkeitsdichte von Proteingehalt abhängig.

Blut oder Zysteninhalt kann sich sowohl echoarm, als auch echoreich darstellen!

**M - Mode (Motion - 1D)**

B-Bild wird an einer festgesetzten Stelle quer geschnitten  
Darstellung von Wandbewegungen und Bewegungsabläufen

**Duplex**

Darstellung des Blutflusses in einer Geschwindigkeit - Zeit  
Kurve. Winkelkorrektur einstellen! < 60 °!

**Farbdoppler**

Darstellung der Richtung des Blutflusses mit der Einstellung:

**rot** - zum Schallkopf **hin**,

**blau** - vom Schallkopf **weg**

**Cave: Invert - Funktion** am Gerät kann die Farbrichtung umdrehen!

[www.oemu.at/sono](http://www.oemu.at/sono)